CME-FORTBILDUNGSBEITRAG | CME ARTICLE

Gabriela Cabral[1], Barbara Wolff-Winiski[1]

Fortschritte im Verständnis und Management chronischer Wunden: Ansätze der translationalen Medizin

[1] Akribes Biomedical GmbH, Wien, Österreich

Zusammenfassung

Chronische Wunden stellen eine globale gesundheitliche Herausforderung dar, von der Millionen von Patienten betroffen sind und die zu erheblicher Morbidität, Mortalität und wirtschaftlicher Belastung führt. Es wurden große Fortschritte beim Verständnis der grundlegenden molekularen und zellulären Mechanismen erzielt, die Wunden in einem chronischen Zustand halten. Trotz dieser Entwicklungen wurden seit über zwei Jahrzehnten keine neuen pharmakologischen Behandlungen zugelassen. Dieser Mangel an Fortschritt spiegelt die Grenzen präklinischer Modelle, strenge regulatorische Anforderungen und die Heterogenität der Patienten wider. Die vielfältige Patientenpopulation ist durch multiple Komorbiditäten und Wunden multifaktoriellen Ursprungs gekennzeichnet, was die Diagnose erschwert und die Entwicklung wirksamer Therapien behindert.

Mit Schwerpunkt auf Humanstudien und translationalen Modellen bieten wir hier einen Überblick über die Biologie chronischer Wunden, aktuelle Behandlungsmöglichkeiten und neueste Entwicklungen. Neue translationale Strategien verlagern das Paradigma von der passiven Behandlung mit traditionellen Wundauflagen hin zu personalisierten, multimodalen Interventionen sowie Fortschritten bei der Identifizierung von Biomarkern, einschließlich omics- und zellbasierter funktioneller Biomarker. In Kombination mit künstlicher Intelligenz haben diese Innovationen das Potenzial, eine neue Ära der Präzisionsmedizin für die Behandlung chronischer Wunden einzuleiten.

Schlüsselwörter: Chronische Wunde, moderne Wundversorgung, translationale Medizin, Biomarker, personalisierte Medizin

1. Einleitung

Wunden sind Verletzungen der Haut, die oberflächlich sein können, wie beispielsweise Erosionen, die nur die Epidermis betreffen und ohne Narbenbildung heilen. Es gibt auch tiefere Verletzungen, wie beispielsweise Geschwüre, die sowohl die Epidermis als auch die darunter liegende Dermis betreffen und mit Narben heilen [1]. In beiden Fällen erfolgt die akute Wundheilung durch einen streng kontrollierten Prozess aus aufeinanderfolgenden, sich überschneidenden Phasen der Hämostase, Entzündung, Proliferation und Remodellierung. Im Gegensatz dazu sind chronische, nicht heilende Wunden solche, die nicht ordnungsgemäß und rechtzeitig heilen [2]. Sie werden als stille Epidemie bezeichnet [3] und sind weltweit ein großes klinisches, soziales und wirtschaftliches Problem [4]. In Industrieländern, darunter der USA und der EU, werden schätzungsweise 1 bis 2% der Gesamtbevölkerung irgendwann in ihrem Leben eine chronische Wunde haben [5, 6]. Allein in den USA umfasst die Patientengruppe mehr als 10 Millionen Menschen [3]. Man erwartet, dass diese Zahl aufgrund der alternden Bevölkerung und der zunehmenden Häufigkeit von Stoffwechselerkrankungen weiter steigen wird [7].

Neben einer hohen Morbidität verursachen chronische Wunden auch eine erhöhte Mortalität. Die 5-Jahres-Mortalitätsrate aufgrund von diabetischen Fußgeschwüren (DFU) beträgt 46,2% nach kleineren und 56,6% nach größeren Amputationen. Dies ist höher als die gepoolte Mortalitätsrate für alle Krebsarten (31%) [8]. Während typische Begleiterkrankungen von Diabetes wie Herz-Kreislauf- und Nierenerkrankungen zur Mortalität beitragen, ergab eine Multivarianzanalyse DFU als eindeutigen Risikofaktor für Mortalität [9]. Darüber hinaus wurde bei nicht-diabetischen Patienten mit chronischen Wunden an den unteren Extremitäten eine hohe Mortalitätsrate (28% in 2 Jahren) dokumentiert [10]. Allein durch im Krankenhaus erworbene Druckgeschwüre sterben in den USA jährlich 60.000 Menschen [11].

Chronische Wunden verursachen auch eine große wirtschaftliche Belastung, nicht nur, weil die Behandlungskosten 2–5% der gesamten Gesundheitskosten ausmachen [6, 12, 13], sondern auch aufgrund des Produktivitätsverlusts von Patienten und Pflegekräften.

Die derzeitigen Behandlungsmöglichkeiten sind unbefriedigend, und seit mehr als 20 Jahren wurden in diesem Bereich keine neuen Medikamente zugelassen [14]. Chronische Wunden haben eine multifaktorielle Ätiologie und hängen von verschiedenen Variablen ab, z. B. der Grunderkrankung (wie Diabetes, arteriellem Verschluss und venöser Insuffizienz), dem Alter, dem Ernährungszustand und der mikrobiellen

Umgebung [2, 15, 16]. Dies stellt eine Herausforderung für die Entwicklung neuer Therapien dar, zumal reguläre Zellkulturen und Tiermodelle die Chronizität nicht angemessen abbilden [17–19].

In dieser Übersicht stellen wir die zugrunde liegende Biologie sowie aktuelle und zukünftige Therapieoptionen vor, wobei wir uns auf Studien am Menschen und translationale Modelle konzentrieren.

2. Physiologie der Wundheilung

Die Heilung von Hautwunden ist ein streng regulierter biologischer Prozess, der das koordinierte Zusammenwirken zahlreicher zellulärer Akteure erfordert, um die Integrität und Funktion der geschädigten Haut wiederherzustellen. Er verläuft in vier sich überschneidenden, aber unterschiedlichen Phasen: Hämostase, Entzündung, Proliferation und Remodellierung [20].

Die *Hämostase* ist die unmittelbare Reaktion auf eine Verletzung, bei der sich die Blutgefäße verengen, um den Blutverlust zu begrenzen, und aktivierte Thrombozyten sich mit Fibrin verbinden, um ein stabiles Gerinnsel zu bilden. Über die Hämostase hinaus setzen Thrombozyten wichtige Wachstumsfaktoren wie PDGF (Platelet Derived Growth Factor), TGF-β (Transforming Growth Factor-β) und VEGF (Vascular Endothelial Growth Factor) sowie Chemokine frei, wodurch Entzündungs- und Zellrekrutierungskaskaden ausgelöst werden [21, 22].

Es kommt schnell zu einer *Entzündung*, die dazu dient, Krankheitserreger und Ablagerungen zu beseitigen und gleichzeitig das Wundbett für die Heilung vorzubereiten. Diese Phase wird durch die Erkennung von Damage-Associated Molecular Patterns (DAMPs) und Pathogen-Associated Molecular Patterns (PAMPs) über Pattern Recognition Receptors (PRRs) ausgelöst, die sowohl von Immunzellen (Makrophagen, Neutrophilen, dendritischen Zellen) als auch von Nicht-Immunzellen (Keratinozyten, Fibroblasten) exprimiert werden.

DAMPs, darunter ATP, DNA und intrazelluläre Hitzeschockproteine, lösen eine sterile Entzündung aus, während PAMPs, wie bakterielle Toxine oder virale einzelsträngige RNA, Immunreaktionen auf Infektionen stimulieren [23, 24]. Diese molekularen Signale lösen eine koordinierte Reaktion verschiedener Zelltypen aus. Keratinozyten setzen Zytokine und Chemokine frei, rekrutieren Immunzellen und sezernieren antimikrobielle Peptide [25, 26]. Dermale Adipozyten modulieren die Makrophagenreaktionen über Adipokine und Lipide [27].

Fibroblasten nehmen einen proinflammatorischen Phänotyp an und sezernieren Zytokine und MMPs (Matrix-Metalloproteinasen), die die Wundumgebung prägen [28]. Neutrophile infiltrieren die Wunde und eliminieren Mikroben über ROS (reaktive Sauerstoffspezies), Proteasen, und NETs (Neutrophil Extracellular Traps) [29]. Monozyten differenzieren sich zu proinflammatorischen Makrophagen, die Trümmer und Pathogene beseitigen, die Angiogenese stimulieren und das entzündliche Milieu verstärken [20].

Die *Proliferation* beginnt mit dem Abklingen der Entzündung, angetrieben durch eine phänotypische Verschiebung der Makrophagen hin zu einem pro-resolvierenden Zustand nach der Efferozytose apoptotischer Neutrophilen und einer metabolischen Umstellung auf oxidative Phosphorylierung [30]. Die Reepithelisierung umfasst Keratinozyten, die eine Migrationsfront und eine umgebende proliferative Zone bilden [31]. Zellen am Wundrand durchlaufen eine teilweise epitheliale-mesenchymale Transition, wodurch die Expression von migrationsassoziierten Integrinen und MMPs erhöht wird, um die provisorische Matrix zu durchqueren [32]. Während proinflammatorische Makrophagen die Reepithelisierung frühzeitig unterstützen, spielen Fibroblasten in der Proliferationsphase eine zentrale Rolle, indem sie Wachstumsfaktoren produzieren, die die Keratinozytenmigration fördern [31].

Gleichzeitig vermehren sich Fibroblasten, wandern in das Wundbett und differenzieren sich zu Myofibroblasten. Diese Zellen lagern Typ-III-Kollagen ab, ziehen die Wunde zusammen und setzen angiogene Faktoren frei, um die Kapillargefäßbildung zu fördern [33, 34]. Von Makrophagen stammendes TGF-β unterstützt die Myofibroblasten-Differenzierung, obwohl eine übermäßige Aktivität zu Fibrose und Narbenbildung beiträgt. Bemerkenswert ist, dass Gewebe, die eine narbenfreie Heilung aufweisen, wie z. B. fötales Gewebe, Mundschleimhaut und Rentiergeweih, durch minimale Entzündungen und eine geringe Makrophagenrekrutierung gekennzeichnet sind [35, 36].

Die *Remodellierung* umfasst den schrittweisen Ersatz von Typ-III-Kollagen durch vernetztes Typ-I-Kollagen, wodurch die Zugfestigkeit wiederhergestellt wird [37, 38]. Mechanische Reize stimulieren Myofibroblasten, ECM (extrazelluläre Matrix) abzulagern und die Wunde zu schließen [39]. Apoptose und Seneszenz von Myofibroblasten sind für den Abschluss des Reparaturprozesses und die Verhinderung einer fibrotischen Überwucherung unerlässlich [40, 41].

Chronische Wunden: Im Gegensatz zu akuten Wunden durchlaufen chronische Wunden nicht die üblichen Heilungsphasen. Trotz unterschiedlicher Ursachen weisen sie gemeinsame Kernmerkmale auf, wie anhaltende Entzündungen, beeinträchtigte Epithel- und Fibroblastenfunktion, Ischämie und mikrobielle Dysbiose (Abb. 1).

Während in der Vergangenheit erhöhte proinflammatorische Zytokine (z. B. IL-1β, IL-8) in chronischer Wundflüssigkeit die Annahme einer übermäßigen Entzündung stützten [43–45], deuten neuere Omics-Daten auf ein differenzierteres Bild hin. Chronische Wunden weisen häufig eher eine unzureichende als eine übermäßige Immunaktivierung auf, mit einer verringerten Anzahl proinflammatorischer Makrophagen in VLUs (venösen Beingeschwüren) und nicht heilenden DFUs (dia-

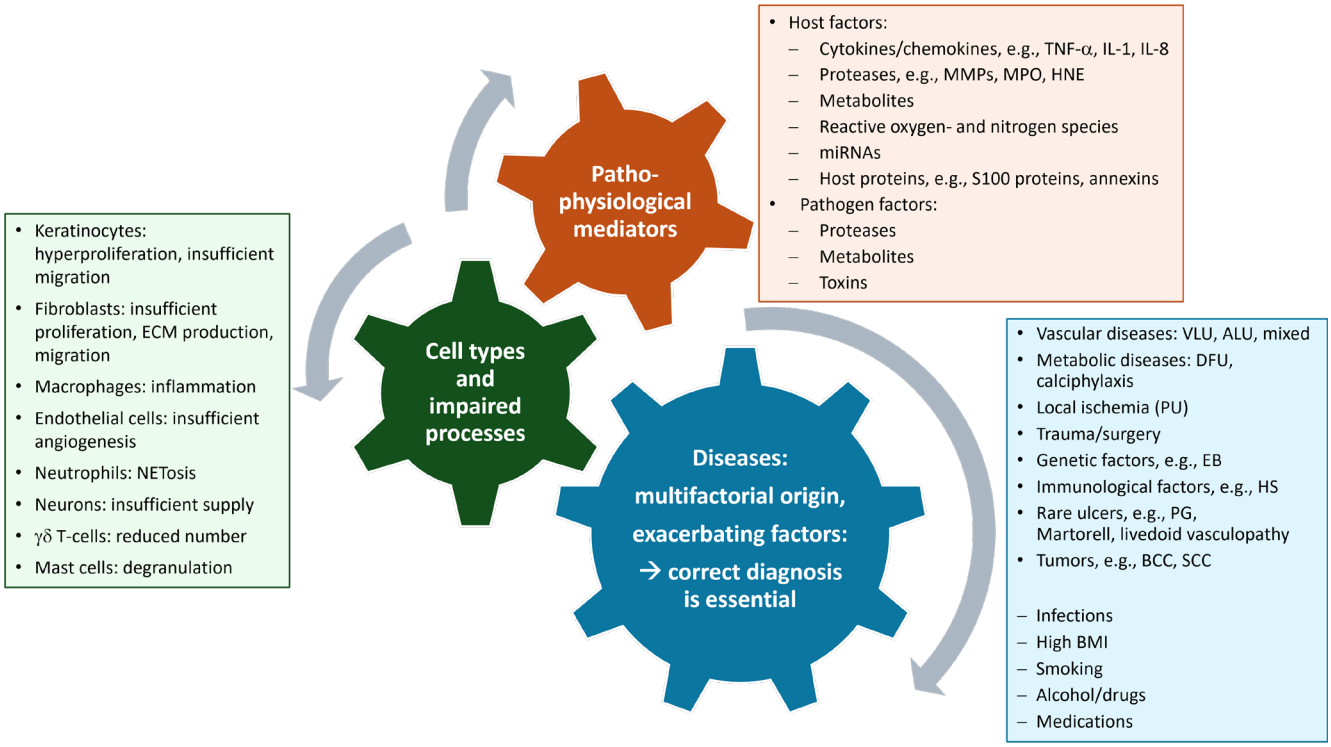

Abbildung 1. Die Komplexität chronischer Wunden. Die Details werden ausführlich in [2, 42] behandelt. Abkürzungen: Extrazelluläre Matrix (ECM); Tumornekrosefaktor (TNF); Interleukin (IL); Matrix-Metalloproteinase (MMP); Myeloperoxidase (MPO); humane Neutrophilen-Elastase (HNE); venöses Beingeschwür (VLU), arterielles Beingeschwür (ALU); diabetisches Fußgeschwür (DFU); Druckgeschwür (PU); Epidermolysis bullosa (EB); Hidradenitis suppurativa (HS); Pyoderma gangrenosum (PG); Basalzellkarzinom (BCC); Plattenepithelkarzinom (SCC); Body-Mass-Index (BMI).

betischen Fußgeschwüren) [31, 46, 47]. Im Gegensatz dazu weisen heilende DFUs Fibroblasten-Subtypen auf, die reich an Entzündungsmediatoren wie CHI3L1 und IL-6 sind [48]. Somit scheint eine dysregulierte – und nicht nur verlängerte – Immunität für die Chronizität von zentraler Bedeutung zu sein.

Mikrobielle Faktoren verschlimmern die Funktionsstörung zusätzlich. Während Kommensale durch nicht-entzündliche Immunsignale die Heilung fördern können [49, 50], halten Biofilm-dominante Pathogene in DFUs und anderen chronischen Wunden durch kontinuierliche PAMP-Freisetzung einen Zustand der Immunaktivierung aufrecht [51–54]. Diese Biofilme entziehen sich jedoch der Immunabwehr und perpetuieren einen Kreislauf aus beeinträchtigter Immunität und anhaltender Infektion.

Am Rand chronischer Wunden kommt es häufig zu einer Hyperproliferation der Keratinozyten mit beeinträchtigter Migration. Bei DFUs und VLUs wurde eine Herunterregulierung von FOSL1 und eine Hochregulierung von miR-193b-3p mit einer Beeinträchtigung der Migration in Verbindung gebracht [31, 55]. Gleichzeitig tragen die Aktivierung von β-Catenin und c-MYC zu einer übermäßigen Proliferation bei [56, 57]. Dieser Phänotyp ist jedoch heterogen: Bei einigen DFU-Wunden ist die Keratinozytenproliferation aufgrund einer gestörten EGF/HGF-Signalübertragung (Epidermal Growth Factor/Hepatocyte Growth Factor) vermindert, während bei einigen PU-Wunden (Druckgeschwüren) eine erhöhte Keratinozytenapoptose beobachtet wird [31, 58].

Eine weitere charakteristische Eigenschaft ist die Funktionsstörung der Fibroblasten. Aus chronischen Wunden isolierte Zellen weisen eine beeinträchtigte Migration, eine verminderte Proliferation und eine schlechte Reaktionsfähigkeit auf Wachstumsfaktoren auf [59– 61]. Die räumliche Profilierung von VLU- und DFU-Proben zeigt, dass proliferative Fibroblasten fehlen, und die Einzelzell-Transkriptomik von nicht heilenden Wunden weist auf eine geringere Expression von Genen hin, die mit der extrazellulären Matrix (ECM) und Entzündungen in Verbindung stehen. Dies unterstreicht die doppelte Rolle der Fibroblasten bei der ECM-Ablagerung und der Immunmodulation zur Vermittlung der Wundheilung [31, 46, 48].

Vaskuläre Insuffizienz, sei es makrovaskulär (z. B. arterielle Ulzera) oder mikrovaskulär (z. B. diabetische Wunden oder VLUs), schränkt die Sauerstoff- und Nährstoffversorgung ein und ist ein weiteres Merkmal, das vielen chronischen Wunden gemeinsam ist. Während vorübergehende Hypoxie die Heilung akuter Wunden durch Induktion von Myofibroblasten und ECM-Ablagerung fördert, ist anhaltende Hypoxie bei chronischen Wunden schädlich, da sie den Zelltod fördert und die Angiogenese einschränkt [42]. Chronische Wunden weisen auch eine unausgewogene angiogene Signalübertragung und einen Protease-vermittelten Abbau von Wachstumsfaktoren wie VEGF auf [62, 63], was die beeinträchtigte Angiogenese bei chronischen Wunden noch verschlimmert.

3. Klassifizierung chronischer Wunden

Chronische Wunden werden anhand ihrer Ätiologie klassifiziert, wobei es häufig zu Überschneidungen kommt. Die häufigsten Wundtypen sind venöse Beingeschwüre, arterielle Geschwüre oder eine Kombination aus beiden (gemischte Geschwüre), diabetische Fußgeschwüre und Druckgeschwüre (Abb. 2). Für detailliertere Informationen wird der Leser auf umfassende Übersichtsartikel zur Klassifizierung und Behandlung [2, 64–70] und Positionspapiere der European Wound Management Association (EWMA; https://ewma.org/) verwiesen. *Venöse Beingeschwüre* werden durch eine venöse Klappeninsuffizienz und venöse Hypertonie verursacht, häufig in Verbindung mit Krampfadern oder Thrombosen. Erhöhter Kapillardruck und Ödeme können zu Hautschäden führen, typischerweise in den Gamaschenbereichen, insbesondere vor und medial vom Knöchel und im vorderen unteren Drittel des Beins. Die Geschwüre sind in der Regel flach, mit unregelmäßigen Rändern und einer granulierenden Basis, oft mit starkem Exsudat. Die umgebende Haut weist Ödeme, Krampfadern, Hyperpigmentierung (Hämosiderin) und Lipodermatosklerose auf [67].

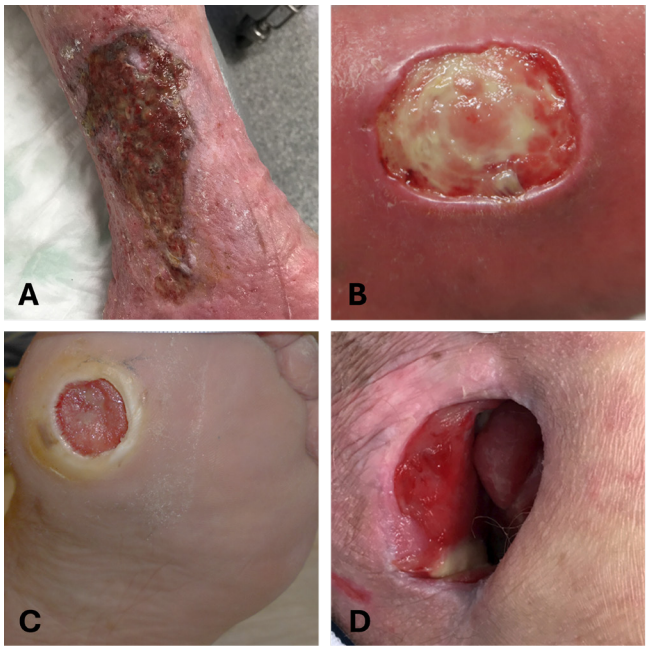

Abbildung 2. Häufige Arten chronischer Wunden: A) venöses Beingeschwür, B) arterielles Geschwür, C) diabetisches Fußgeschwür und D) Druckgeschwür. Die Fotos wurden freundlicherweise von Dr. Barbara Binder, Graz (A), Prof. Anke Strölin, Tübingen (B, C) und Prof. Lars P. Kamolz, Graz (D), zur Verfügung gestellt.

Arterielle Geschwüre entstehen durch fortgeschrittene periphere arterielle Verschlusskrankheit (PAVK), die zu einer Ischämie der Extremitäten führt, welche die Wundheilung verhindert. Per Definition beginnt die PAVK bei einem Knöchel-Arm-Index (ABI) von < 0,9, aber der ABI von Patienten mit einem arteriellen Beingeschwür liegt typischerweise unter 0,6 oder sogar noch niedriger, wenn bereits eine chronische kritische Extremitätenischämie (CLI) vorliegt [71]. Arterielle Beingeschwüre sind äußerst schmerzhaft und befinden sich typischerweise im prätibialen Bereich, am distalen lateralen Unterschenkel, an den Zehenspitzen oder an knöchernen Vorsprüngen am Fuß [72, 73]. Die Prognose hängt weitgehend vom Grad der PAVK, der Ausdehnung und Tiefe der Wunde sowie dem Ausmaß der Gewebeinfektion ab [71, 74]. Gemischte arterielle und venöse Ulzera vereinen Merkmale beider Arten [73].

Diabetische Fußulzera entstehen durch eine Kombination aus diabetischer Polyneuropathie, wiederholter mechanischer Belastung und peripherer Arterienerkrankung, die bei langjährigem, schlecht eingestelltem Diabetes mellitus typischerweise die Arterien des Unterschenkels am stärksten betrifft [75, 76]. Motorische, sensorische und anatomische Neuropathien tragen zu Fußdeformitäten, zum Verlust der schützenden Schmerzempfindung und zu trockener Haut bei – dies sind alles Faktoren, die die Wahrscheinlichkeit der Entwicklung eines DFU erhöhen [76]. Die diabetische Polyneuropathie führt zu einer Denervierung der kurzen Fußmuskeln, wodurch das Fußskelett an Stabilität verliert und zusammenbricht. Dies führt zu Deformationen, die starkem Druck ausgesetzt sind und Scherkräften, insbesondere im Metatarsophalangealgelenk des großen Zehs, an der Fußsohle oberhalb der mittleren Mittelfußköpfchen, an den Zehenrücken und an der Fußaußenseite. Darüber hinaus verhindert die mit der diabetischen Neuropathie einhergehende verminderte Sensibilität, dass Patienten durch Druck verursachte Gewebeschäden angemessen wahrnehmen. Infolgedessen kann wiederholte Belastung unbemerkt fortschreiten und zu großen Defekten in der Haut und den Weichteilen des diabetischen Fußes führen [77]. Parallel dazu verschlimmern die bei Diabetes mellitus häufig auftretende Durchblutungsstörung und erhöhte Infektanfälligkeit die Anfälligkeit des Gewebes weiter und erhöhen das Risiko schwerer Komplikationen [76, 78]. Die Prävention besteht aus einer optimalen Fußstütze, idealerweise durch das Tragen orthopädischer Schuhe, und einer Revaskularisierung zur Verbesserung der Gewebedurchblutung. Angesichts der hohen Rezidivrate (40% innerhalb eines Jahres bis 65 % innerhalb von fünf Jahren [75]) und der Tatsache, dass die Läsionen aufgrund der Neuropathie schmerzfrei sind, ist eine sorgfältige Überwachung der Füße erforderlich, um Rezidive oder Komplikationen wie Infektionen und Osteomyelitis zu vermeiden, die die Wundheilung weiter verzögern und häufig zu Amputationen führen können [79].

Druckgeschwüre treten typischerweise bei bettlägerigen oder rollstuhlgebundenen Patienten auf, wenn über einen längeren Zeitraum ununterbrochen Druck auf Knochenvorsprünge wie Kreuzbein, Trochanter der Oberschenkel, Sitzbeinhöcker, Fersen oder auf die Wirbelsäule oder den Hinterkopf ausgeübt wird. Neben Immobilität gehören auch schlechte Ernährung (Mangelernährung), Reibung, Scherbeanspruchung oder Feuchtigkeit zu den Risikofaktoren. Diese Wunden können mit einer Unterminierung oder Tunnelbildung einhergehen. Viele Druckgeschwüre lassen sich durch regelmäßiges Umlagern und geeignete Auflageflächen verhindern [80].

Atypische Geschwüre gelten als Wunden, die nicht zu den typischsten Wundkategorien gehören, d. h. venöse, arterielle, gemischte, Druck- oder diabetische Fußgeschwüre, und

machen etwa 20% aller chronischen Wunden aus. Die Differentialdiagnose muss breit gefasst sein, um sowohl seltene als auch häufigere Entitäten einzubeziehen [81]. Einige der häufigeren atypischen Geschwüre sind Ecthyma (chronische Geschwüre, die durch bakterielle Infektionen verursacht werden), Vaskulitis (entzündlicher Zustand, der die Wand der Blutgefäße zerstört und zu ischämischer Nekrose und chronischen Wunden führt), Pyoderma gangraenosum (seltenes Ulkus aufgrund einer autoinflammatorischen Dysregulation der neutrophilen Granulozyten), Martorell-Ulzera (verursacht durch hypertensive ischämische Atherosklerose) und die damit verwandte Calciphylaxie, die bei Patienten mit terminaler Niereninsuffizienz auftritt, sowie medikamenteninduzierte chronische Wunden wie Hydroxyharnstoff-Ulzera (umfassende Übersichtsarbeiten zu atypischen Ulzera finden sich in [81, 82]). Zu den atypischen Wunden gehören auch solche mit zugrunde liegenden genetischen Erkrankungen wie Epidermolysis bullosa, bei der Genmutationen zum Verlust der Adhäsion führen und die Integrität der Epidermis beeinträchtigen [83], Sichelzellenanämie [84] oder Klinefelter-Syndrom [85]. Einige atypische Wunden sind auch neoplastischen Ursprungs, z. B. das Marjolin-Ulkus, ein Plattenepithelkarzinom, das in einer chronischen Wunde oder Narbe entsteht. Andere Hauttumoren, z. B. Basalzellkarzinome, maligne Melanome, kutane B-Zell-Lymphome und Kaposi-Sarkome, können sich als nicht heilende Wunden präsentieren [67]. Die Diagnose erfordert in der Regel eine Biopsie und spezielle Tests, um die zugrunde liegende Ursache zu identifizieren [73].

Bei allen chronischen Wunden ist eine genaue Diagnose entscheidend für die Wahl der Therapie. Ein strukturierter, praktischer Ansatz wie die ABCDE-Regel wird empfohlen [86]:

- **A – Anamnese/Krankengeschichte:** Die Anamnese sollte das Alter des Patienten, die Dauer und den Rezidivstatus der Wunde erfassen, ebenso den BMI und Begleiterkrankungen wie Diabetes mellitus, chronische Nierenerkrankungen oder Autoimmunerkrankungen, kardiovaskuläre Risikofaktoren (z. B. Rauchen, Bluthochdruck, Dyslipidämie). Andere Risikofaktoren sind Alkoholkonsum, schlechter Ernährungszustand und Medikamente, die die Heilung verzögern oder das Debridement beeinträchtigen können, wie z. B. Immunsuppressiva bzw. Antikoagulanzien [65, 87]. Die Vorgeschichte venöser Thromboembolien und/oder Antikoagulation sollte ebenfalls beurteilt werden.
- **B – Bakterien:** Alle chronischen Wunden sind besiedelt, unabhängig von ihrer Ätiologie und den Anzeichen einer Infektion [88, 89]. Sie beherbergen oft komplexe polymikrobielle Gemeinschaften, vorwiegend in Form von Biofilmen, die sich der Immunabwehr des Wirts entziehen und gegen antimikrobielle Behandlungen resistent sind [52]. Obwohl die mikrobielle Gemeinschaft zwischen einzelnen chronischen Wunden stark variiert, sind *Staphylococcus aureus* und *Pseudomonas aeruginosa* die häufigsten Bakterien, die beide dazu neigen, multiresistente Kolonien zu entwickeln [52, 53]. Die Therapie richtet sich nach dem Grad der Infektion, der vom International Wound Infection Institute als Kontinuum beschrieben wird, das von einer Kontamination bis zu einer systemischen Infektion reicht [90–92]. Zu den Diagnosewerkzeugen gehören klinische Bewertungssysteme wie WAR (Wound at Risk) [93] oder TILI (Therapeutic Index for Local Infections) [94], Autofluoreszenz-Bildgebungsverfahren [95] zur Steuerung des Debridements und der Probenentnahme (z. B. Biopsien, Kürettage, Abstrich), gefolgt von kulturbasierten Tests oder molekularen Sequenzierungstests wie 16S rRNA für Bakterien oder Internal Transcribed Spacer Region für Pilze zur Bestimmung der Erreger [52, 91]. DFUs, tiefe Geschwüre oder Geschwüre über Knochenvorsprüngen sind besonders anfällig für Osteomyelitis, die mit Hilfe von Probe-to-Bone-Tests oder Magnetresonanztomographie (MRT) beurteilt werden sollte [65].
- **C – Clinical examination:** Die klinische Untersuchung umfasst die Lokalisierung der Wunde und die Beurteilung des Wundbettes, der Wundränder und der die Wunde umgebenden Haut gemäß dem von der World Union of Wound Healing Societies (WUWHS) definierten Dreieck der Wundbeurteilung [96]. Das Vorhandensein von Granulationsgewebe, Schorf oder nekrotischem Gewebe sowie die Menge, Farbe und der Geruch des Exsudats sollten beurteilt werden. Darüber hinaus sollten der Zustand der Wundränder und eine mögliche Unterminierung überprüft und die umgebende Haut auf Farbveränderungen, Verhärtungen, Überwärmung und Ödeme untersucht werden. Klinische Anzeichen einer Infektion, wie übelriechender Geruch, eitriger Ausfluss, zunehmende Schmerzen oder fortschreitende Erytheme/Zellulitis um die Wunde herum, sollten protokolliert werden [65]. Diese und weitere Parameter werden in den Systemen TIME [97], TIMERS [87] oder MOIST [98] erfasst.
- **D – Defektes Gefäßsystem:** Da die Durchblutung für die Heilung entscheidend ist, ist eine Gefäßuntersuchung bei jeder Extremität mit einer chronischen Wunde unerlässlich [73]. Diese sollte mindestens die Messung des arteriellen Knöcheldrucks und des Knöchel-Arm-Index (ABI) umfassen. Ein ABI < 0,9 deutet auf eine arterielle Erkrankung hin, und ein Wert < 0,5 weist auf eine schwere Ischämie hin, bei der eine Heilung ohne Revaskularisierung unwahrscheinlich ist. Weitere Gefäßuntersuchungen umfassen die sequentielle Pulsoszillographie und die selektive Angiographie. Bei Patienten mit Diabetes oder Nierenversagen wird die Beurteilung des Zehen-Arm-Index (TBI) empfohlen, da verkalkte Arterien den ABI fälschlicherweise erhöhen können [99]. Zur Beurteilung der venösen Insuffizienz wird zusätzlich Doppler- oder Duplex-Ultraschall eingesetzt. Wichtig ist, dass sowohl das oberflächliche als auch das tiefe Venensystem an vier Punkten auf Obstruktion und/oder Reflux untersucht werden muss [69].
- **E –** Zu den **Extras** gehören Wundbiopsien zur Abklärung atypischer Geschwüre und zum Ausschluss von Neoplasien, Tests auf Polyneuropathie bei Diabetikern oder serologische Tests auf Vaskulitis oder Calciphylaxie [86]. Während eine kleine Stanzbiopsie ausreicht, um Hautkrebs zu bestätigen oder auszuschließen, sollte bei Verdacht auf

Vasculitis oder andere Arten atypischer Wunden eine 4–5 mm breite und 3–4 cm lange Hautspindelbiopsie vertikal (in Richtung der Extremitätenachse) für die routinemäßige Histologie sowie für zusätzliche Untersuchungen wie Immunfluoreszenz und Mikrobiologie entnommen werden [81]. Internistische Probleme werden nach bewährten Verfahren behandelt und erfordern in der Regel zusätzliche Untersuchungen, die den Rahmen dieser Übersicht sprengen würden.

Häufig erfolgt die Beurteilung chronischer Wunden multidisziplinär unter Einbeziehung von Dermatologen, Wundversorgungsspezialisten, Gefäßchirurgen, Endokrinologen, Podologen oder Orthopäden und anderen Fachärzten. Eine regelmäßige Dokumentation der Wundabmessungen und -merkmale wird empfohlen, um den Heilungsverlauf objektiv beurteilen zu können [65].

4. Aktuelle Strategien zur Wundheilung

4.1 Standardversorgung

Der Behandlungsstandard für chronische Wunden umfasst einen strukturierten, Ätiologie-orientierten Ansatz, der lokale Wundversorgung und systemische Interventionen umfasst. Rahmenwerke wie TIME finden nach wie vor breite Anwendung [98, 100], obwohl in jüngster Zeit Kritik laut geworden ist, die die Evidenzbasis für einige Routineverfahren in Frage stellt [101]. Das TIME-Konzept konzentriert sich auf Gewebemanagement, Entzündungs- und Infektionskontrolle, Feuchtigkeitshaushalt und Epithelisierung und spielt eine Schlüsselrolle bei der Standardisierung der Versorgung.

T – Tissue: Gewebemanagement

Die Entfernung von nicht lebensfähigen und/oder infizierten Gewebefragmenten vom Wundrand und dem Wundbett durch Debridement ist für die Reduzierung der Keimbelastung und der Entzündungsmediatoren unerlässlich [102]. Bei diesem Verfahren werden auch Toxine und Matrix-Metalloproteinasen entfernt, die die Wundheilung beeinträchtigen. Bei tiefen, infizierten Wunden kann die Anwendung von Unterdruck oder Absaugung (Unterdruck- Wundbehandlung, NPWT) unmittelbar nach dem Debridement die Vorteile für die Wundheilung weiter verstärken. Die Wundreinigung und das regelmäßige Debridement verbessern nachweislich die Heilungsergebnisse erheblich und gelten als Erstlinientherapie für die meisten chronischen Wunden [103]. Wiederholtes chirurgisches und biologisches Debridement sind wirksam bei der Reduzierung der Keimbelastung, idealerweise in Verbindung mit einer antimikrobiellen Therapie [104, 105]. Enzymatische Wirkstoffe wie Kollagenase sind Alternativen, deren Wirkung auf die Keimbelastung jedoch noch unklar ist [106]. Inwieweit die regelmäßige Entfernung von Biofilmen für die Wundheilung von Vorteil ist, auch wenn keine Anzeichen einer Infektion vorliegen, ist umstritten [101].

I – Inflammation/Infection: Entzündungs- und Infektionskontrolle

Wundinfektionen existieren entlang eines Kontinuums von Kontamination, Kolonisierung, lokalisierter und systemischer Infektion, und die Therapie sollte entsprechend dem Stadium der Infektion angepasst werden [91]. Lokale antimikrobielle Mittel (z. B. Jod, Silber, Polyhexanid, Wasserstoffperoxid, hypochlorige Säure) werden für kontaminierte, kolonisierte oder lokal infizierte Wunden bevorzugt, während systemische Antibiotika für offensichtliche oder sich ausbreitende systemische Infektionen reserviert sind [69, 74, 90, 107]. Die Unterscheidung zwischen Entzündung und Infektion ist von entscheidender Bedeutung; bei Wunden mit einer dominanten entzündlichen Komponente können entzündungshemmende Mittel angezeigt sein [108].

M – Moisture: Feuchtigkeitshaushalt

Die Aufrechterhaltung einer optimalen Wundfeuchtigkeit ist bei der Behandlung chronischer Wunden unerlässlich, um Austrocknung oder Mazeration zu verhindern [100]. Die Verbände sollten dem Exsudatniveau entsprechen: Hydrogele für trockene Wunden, Schaumstoffe oder Alginate für stark exsudierende Wunden [109]. NPWT behandelt Exsudat effizient, indem es überschüssige Flüssigkeit entfernt und so die Haut um die Wunde herum schützt und die Heilung beschleunigt [110, 111].

E – Epithelisierung

Dieser Aspekt konzentriert sich auf die Beurteilung des Wundrandes und die Korrektur von Faktoren, die den Wundverschluss hemmen, wie z. B. eingerollte oder unterminierte Wundränder. Chirurgische Eingriffe können erforderlich sein, um unterminierte oder hyperkeratotische Ränder zu entfernen oder den Verschluss durch Hauttransplantation zu fördern [97]. NPWT unterstützt auch die Annäherung der Wundränder und fördert die Bildung von Granulationsgewebe an der Peripherie. Es wird häufig als Teil von Transplantationsverfahren eingesetzt [111]. Etwa 20% aller chronischen Wunden heilen trotz angemessener Behandlung nicht oder nur teilweise [112]. In diesen Fällen kann ein Gewebetransfer in Betracht gezogen werden, einschließlich autologer Verfahren wie Punch-Transplantationen [113] sowie Alternativen mit Hautäquivalenten und Matrixmaterialien.

Neben der allgemeinen Wundversorgung sind ätiologiespezifische Maßnahmen entscheidend für eine nachhaltige Heilung und die Vorbeugung von Rezidiven. Bei venösen Beingeschwüren ist die Kompressionstherapie grundlegend, und oft ist eine chirurgische Korrektur der zugrunde liegenden venösen Insuffizienz erforderlich, um ein Wiederauftreten zu verhindern [69]. Die Heilung arterieller Geschwüre erfordert eine chirurgische Revaskularisierung zur Wiederherstellung der Durchblutung; ergänzende Therapien allein reichen nicht

aus [74]. Bei diabetischen Fußgeschwüren ist die Entlastung des Geschwürs der Grundpfeiler der Behandlung, da diese Wunden häufig durch Neuropathie und mechanische Belastung entstehen. Darüber hinaus kann bei ischämischen DFUs auch eine Revaskularisierung erforderlich sein [114]. Die Entlastung durch einen Repositionierungsplan und spezielle Unterlagen ist für die Heilung und Rezidivprävention von Druckgeschwüren unerlässlich, während in ausgewählten Fällen auch ein chirurgischer Verschluss in Betracht gezogen werden kann [107]. Entzündliche Wunden wie Pyoderma gangraenosum oder Vaskulitis erfordern neben der Wundversorgung eine immunmodulatorische Therapie [108].

4.2 Fortgeschrittene Wundversorgung

Fortgeschrittene Therapien werden eingesetzt, um die Heilung anzuregen, wenn herkömmliche Behandlungen allein nicht ausreichen. Die meisten Leitlinien empfehlen mindestens vier Wochen angemessene Standardversorgung mit fortlaufender Beurteilung des Heilungserfolgs, bevor fortgeschrittene Interventionen eingeleitet werden [65, 115].

Biologische und pharmakologische Therapien

Verschiedene rekombinante Wachstumsfaktoren wurden entwickelt und werden in verschiedenen Ländern eingesetzt, darunter PDGF (Regranex®) in den USA, EGF (Heberprot-P®) in Kuba und FGF (Fibroblast Growth Factor) (Fiblast® Spray) in Japan. Die Ergebnisse sind jedoch uneinheitlich, und viele dieser Therapien zeigen in der klinischen Praxis nur eine begrenzte Wirksamkeit [116]. Vielversprechendere Ergebnisse wurden mit autologen biologischen Präparaten erzielt, die von Natur aus eine Kombination aus Wachstumsfaktoren und Zytokinen enthalten, wie z. B. plättchenreiches Plasma [117] und plättchen- und leukozytenreiche Pflaster (z. B. 3C Patch®) [114, 118], die beide durch Zentrifugation des eigenen Blutes des Patienten gewonnen und topisch auf die Wunde aufgetragen werden.

Allogene Hautersatzprodukte sind eine weitere wichtige Kategorie der biologischen Therapie, darunter bioengineerte lebende Zellkonstrukte (z. B. Apligraf®, Dermagraft®) sowie dehydrierte Produkte aus Plazenta (z. B. EPIFIX®, EPICORD®). Diese Hautersatzprodukte liefern strukturelle ECM und Wachstumsfaktoren und haben ihre klinische Wirksamkeit bei der Verbesserung der Wundheilung unter Beweis gestellt [119, 120].

Abgesehen von der Verwendung topischer antimikrobieller Mittel und systemischer Antibiotika [90] sind die pharmakologischen Interventionen bei chronischen Wunden nach wie vor begrenzt. Es gibt Hinweise darauf, dass systemisch verabreichte Wirkstoffe wie Pentoxifyllin und Sulodexid die Heilung von VLUs fördern [121, 122].

Kürzlich wurden zwei neue Behandlungen speziell für Wunden zugelassen, die durch den Verlust der Basalmembranadhäsion bei Patienten mit Epidermolysis bullosa verursacht werden: Oleogel-S10 (Birken-Triterpene) [123] und die Gentherapie Beremagene Geperpavec, die nicht mutiertes Typ-7-Kollagen liefert [124].

Gerätebasierte und materialbasierte Interventionen

Die Unterdruck-Wundtherapie (NPWT: Negative Pressure Wound therapy) wird häufig zur Handhabung von Exsudat, zur Stimulierung des Granulationsgewebes und zur Verbesserung der Durchblutung eingesetzt. Es hat sich gezeigt, dass chronische Wundflüssigkeit die Zellproliferation *in vitro* hemmt [44], und ihre Entfernung könnte teilweise die positive klinische Wirkung der NPWT erklären. Die NPWT ist bei großen oder tiefen Wunden, Wundbetten nach Debridement und stark exsudierenden Wunden indiziert [125, 126]. Die hyperbare Sauerstofftherapie (HBOT), bei der 100% Sauerstoff bei erhöhtem atmosphärischem Druck in einer geschlossenen Kammer eingeatmet wird, und die topische Sauerstofftherapie werden als adjuvante Therapie bei ischämischen DFUs und arteriellen Ulzera empfohlen, obwohl hohe Kosten und begrenzte Verfügbarkeit den Einsatz der HBOT einschränken [74, 127]. Kaltes atmosphärisches Plasma (CAP) ist ein neuartiger Ansatz, der antimikrobielle Aktivität mit der Stimulierung der Angiogenese und Zellproliferation kombiniert. Frühe Studien zeigen eine beschleunigte Heilung von Beingeschwüren [128, 129].

Mehrere biophysikalische Technologien, wie elektrische Stimulation [130], extrakorporale Stoßwellen [131] und Lasertherapie [132, 133], befinden sich in der frühen klinischen Anwendung und haben in klinischen Studien gezeigt, dass sie in Kombination mit Standardbehandlung die Heilung verbessern. Ultraschalltherapie wird auch zur Unterstützung der Wundreinigung, zur Kontrolle der Keimbelastung und zur Schmerzlinderung eingesetzt [134].

Fortschrittliche Wundauflagen enthalten Bio- und Nanomaterialien, die über den passiven Schutz hinausgehen, indem sie die Mikroumgebung der Wunde aktiv modulieren. Kollagenbasierte Auflagen modulieren die Proteaseaktivität und bewahren endogene Wachstumsfaktoren, wodurch sie die Heilung von DFUs, VLUs und Druckgeschwüren unterstützen [135]. Hyaluronsäurebasierte Auflagen bieten ein Gerüst für die Zellmigration und Neovaskularisation [136]. Antimikrobielle Verbände, wie beispielsweise solche, die Silberionen freisetzen, tragen dazu bei, die Keimbelastung und Entzündung in infektionsanfälligen Wunden zu reduzieren [136]. Biologisch abbaubare synthetische Wundauflagen wie NovoSorb® BTM fördern die Bildung von Neodermis und den Gewebeumbau bei komplexen Wunden, einschließlich Druckgeschwüren [137]. Die beschleunigte Heilung von DFUs durch Verbände auf Basis selbstorganisierender Peptide wie G4Derm® wird auf deren inhärente antimikrobielle und ge-

rüstbildende Eigenschaften zurückgeführt [138]. Diese Technologien stellen eine bedeutende Abkehr von der traditionellen Wundabdeckung mit absorbierenden Verbänden hin zu aktiven, regenerativen Biomaterialien dar.

Der klinische Nutzen der auf dem Markt erhältlichen fortschrittlichen Wundtherapien wurde von Sharma et al. [139] untersucht. Eine Zusammenfassung der in offiziellen Leitlinien empfohlenen fortschrittlichen Therapien findet sich in Ergänzendes Material Tabelle S1. Entscheidend ist, dass keine einzelne fortschrittliche Therapie universell wirksam ist. Bei der Auswahl der Behandlung müssen patientenspezifische Faktoren wie die Wundursache, die biologische Belastung, Begleiterkrankungen und die lokale Gewebebiologie berücksichtigt werden. Das Konzept der Präzisionsmedizin in der Wundversorgung steckt noch in den Kinderschuhen, und es besteht ein dringender Bedarf an verbesserten Diagnosemethoden, um Therapien auf die biologischen Eigenschaften einzelner Wunden zuzuschneiden [2].

5. Neue translationale Ansätze

Jüngste Fortschritte in der translationalen Forschung zu Wundheilungsbehandlungen zeigen einen grundlegenden Wandel von passiver Wundversorgung hin zu aktiven, multimodalen und zunehmend personalisierten therapeutischen Interventionen. Die meisten Studien in der Datenbank clinicaltrials.gov umfassen medizinische Geräte und Beobachtungsparameter. Es gibt nur wenige klinische Studien mit neuartigen pharmakologischen Behandlungen für chronische Hautgeschwüre, wobei sich die meisten auf biologische Therapien und diabetische Fußgeschwüre als Indikation konzentrieren (Abb. 3 und Ergänzendes Material Tabelle S2). In Anbetracht des Scheiterns früherer Einzelwirkstoffansätze bei der komplexen Pathophysiologie chronischer Wunden erreicht eine neue Klasse multimodaler Therapien, die auf die multifaktorielle Natur chronischer Wunden eingehen, klinische Reife. Dazu gehören Studien, die sich auf Produkte auf Plazentabasis und Stammzelltherapien konzentrieren. Produkte auf Plazentabasis liefern ein stützendes Gerüst sowie einen natürlichen Cocktail aus Wachstumsfaktoren und heilungsfördernden Substanzen [140]. Die Stammzelltherapie verspricht eine Verbesserung der Geweberegeneration, da Stammzellen in der Lage sind, adaptiv auf Gewebeverletzungen und Entzündungen zu reagieren, indem sie parakrine Signale aussenden, die die Wundumgebung in einen heilungsfördernden Zustand versetzen, oder bei topischer Anwendung sogar direkt an der Geweberegeneration beteiligt sind [141]. Eine wichtige Entwicklung war die Identifizierung des ABCB5-Oberflächenmarkers auf Hautstammzellen, der zur Isolierung homogener Populationen von Stammzellen aus entsorgtem Hautgewebe verwendet wird, wodurch die Variabilität der Behandlung verringert und die strengen Standards der guten Herstellungspraxis erfüllt werden [142]. Eine besondere Klasse von Therapien in der klinischen Entwicklung ist AUP-16, ein gentechnisch verändertes lebendes Bakterium, das einen Cocktail aus drei menschlichen Proteinen direkt an die Wunde abgibt: Kolonie-stimulierender Faktor-1 (CSF-1), Fibroblasten-Wachstumsfaktor 2 (FGF-2) und Interleukin 4 (IL-4). Durch diesen Mechanismus übt AUP-16 eine Multi-Target-Wirkung aus und moduliert gleichzeitig Entzündung, Angiogenese und Proliferation [143].

Darüber hinaus hat sich die Therapie mit genetisch korrigierten Stammzellen zur Behandlung von Epidermolysis bullosa weiterentwickelt: von der präklinischen *Ex-vivo*-Korrektur von Patienten-Keratinozyten bis hin zu frühen klinischen Studien, die eine dauerhafte Wiederherstellung von Laminin 332 und eine anhaltende Wundheilung bei junktionaler EB zeigten [144, 145]. Aktuelle Bemühungen und klinische Studien konzentrieren sich auf die schwierige Verabreichung und die anhaltende Expression von korrigiertem Kollagen 7 bei Patienten mit einer schwereren Form der Erkrankung, der rezessiven dystrophischen EB [146].

Im Gegensatz zu der hohen Anzahl von Studien, die sich auf biologische Präparate konzentrieren, befindet sich die Erforschung von Wirkstoffen zur Behandlung chronischer Wunden

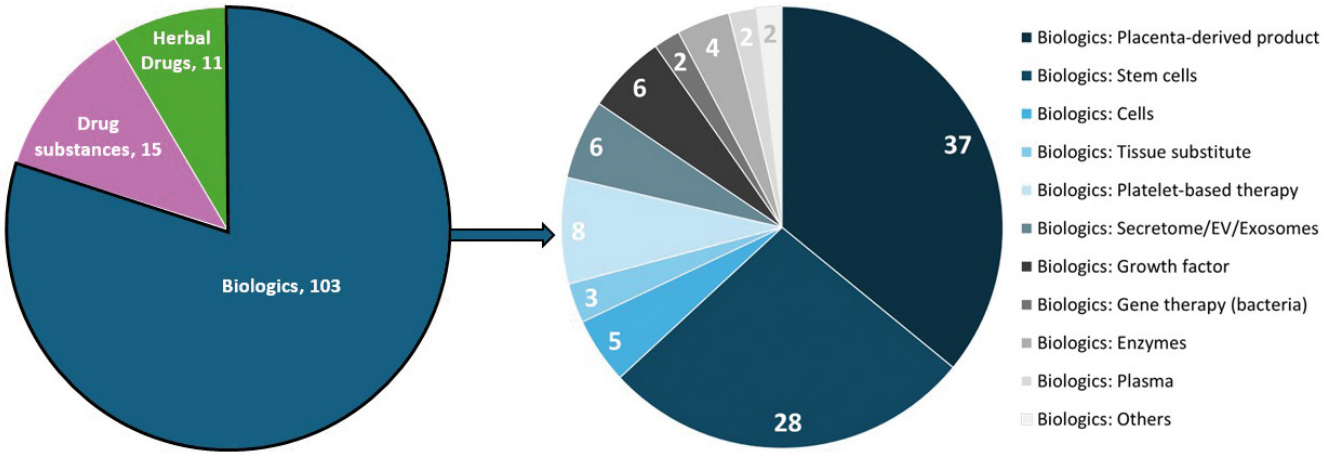

Abbildung 3. Aktuelle klinische Studien zu interventionellen biologischen und pharmakologischen Therapien für chronische Wunden. Diese Abbildung fasst die zwischen 2020 und 2025 laufenden Studien zusammen, gruppiert nach Behandlungskategorie (links) und nach Unterklassen von Studien mit Biologika (rechts). Details zu den Studien finden Sie in Ergänzendes Material Tabelle S2. Abkürzungen: Extrazelluläre Vesikel (EV).

noch in einem frühen Stadium. Derzeit werden nur 12 pharmakologische Kandidaten klinisch untersucht, die verschiedene Wirkmechanismen abdecken (Ergänzendes Material Tabelle S2). Während entzündungshemmende Eigenschaften ein wiederkehrendes Thema sind, zielen viele Wirkstoffe auf bestimmte Aspekte des Wundheilungsprozesses ab. Zu den Substanzen, die sich auf die Verringerung chronischer Entzündungen konzentrieren, gehören: i) der Pan-JAK-Inhibitor MDI-1228 [147, 148]; ii) TCP-25, ein von Thrombin abgeleitetes Peptid mit entzündungshemmenden Eigenschaften, die auf der Beseitigung von pathogenen DAMPs basieren [149]; iii) S42909, ein NADPH-Oxidase-Inhibitor, der die Produktion reaktiver Sauerstoffspezies (ROS) dämpft und dadurch chronische Entzündungen lindert [150]; und iv) Melatonin, das über seine Rolle im zirkadianen Rhythmus hinaus antioxidative und entzündungshemmende Wirkungen entfaltet [151]. Zu den Substanzen mit anderen vielfältigen Wirkmechanismen gehören: i) TR-987, ein Hefeglucanpolymer, das als Infektionsköder wirkt und die Immunzellen des Wirts aktiviert, um den Heilungsprozess neu zu starten [152]; ii) Esmolol und Timolol, Betablocker mit pleiotropen Wirkungen, darunter die Förderung der Migration von Keratinozyten, Fibroblasten und Endothelzellen [153]; iii) Folinsäure, die an den Biosynthesewegen von Aminosäuren beteiligt und daher wichtig für die Aufrechterhaltung eines normalen Zellwachstums und einer normalen Zellvermehrung ist [154]; iv) ENERGI-F703, ein adeninhaltiges Gel, das in einer frühen klinischen Studie mit DFUs die Wundheilung beschleunigt hat, vermutlich durch Erhöhung der Zellenergie [155]; v) Stickstoffmonoxid, ein endogen produzierter Mediator, der die Vasodilatation, Angiogenese und antimikrobielle Aktivität fördert [156]; vi) Deferoxamin, ein Eisenchelator, der HIF-1α stabilisiert und eine hypoxieabhängige, proangiogene Genexpression induziert, wodurch Angiogenese und Geweberegeneration gefördert werden [157]; und vii) Cilostazol, ein PDE3-Hemmer und Thrombozytenaggregationshemmer mit gefäßerweiternden Eigenschaften [158].

Künstliche Intelligenz (KI) dürfte zu einer Verbesserung der Behandlung chronischer Wunden führen (Übersichtsartikel in [159]) (Abb. 4). Der Einsatz von KI ermöglicht bereits heute eine schnelle und effiziente Dokumentation der Wunde mit Smartphone-Apps oder speziellen 3D-Kamerasystemen, die viele Parameter des WUHWS-Dreiecks der Wundbeurteilung erfassen, z. B. Wundfläche, Tiefe und Gewebezusammensetzung [159–162]. Durch die Kombination von Bilddokumentation der Wunde und Informationen aus elektronischen Gesundheitsakten von ›1,2 Millionen Wunden konnten Wundheilungsverläufe mit hoher Genauigkeit vorhergesagt werden, was die frühzeitige Identifizierung von Patienten mit einem Risiko für die Entwicklung einer chronischen Wunde erleichtert [163]. Mit intelligenten Verbänden, die elektrochemische Sensoren enthalten, könnte KI auch dabei helfen, biologische Prozesse direkt in der Wundumgebung zu überwachen [159, 164], um das medizinische Fachpersonal aus der Ferne zu informieren, wenn ein Verbandwechsel oder eine Therapieänderung erforderlich ist. Diese Geräte befinden sich jedoch noch im Versuchsstadium. Die zukünftige Entwicklung konzentriert sich auch auf die Entwicklung von Verbänden, die bei bestimmten Auslösern in der Wundumgebung Medikamente abgeben. Im Idealfall könnte die Behandlung in Zukunft kontinuierlich an die tatsächlichen Veränderungen in der Wundumgebung angepasst werden, ohne dass ein Verbandwechsel erforderlich ist [165].

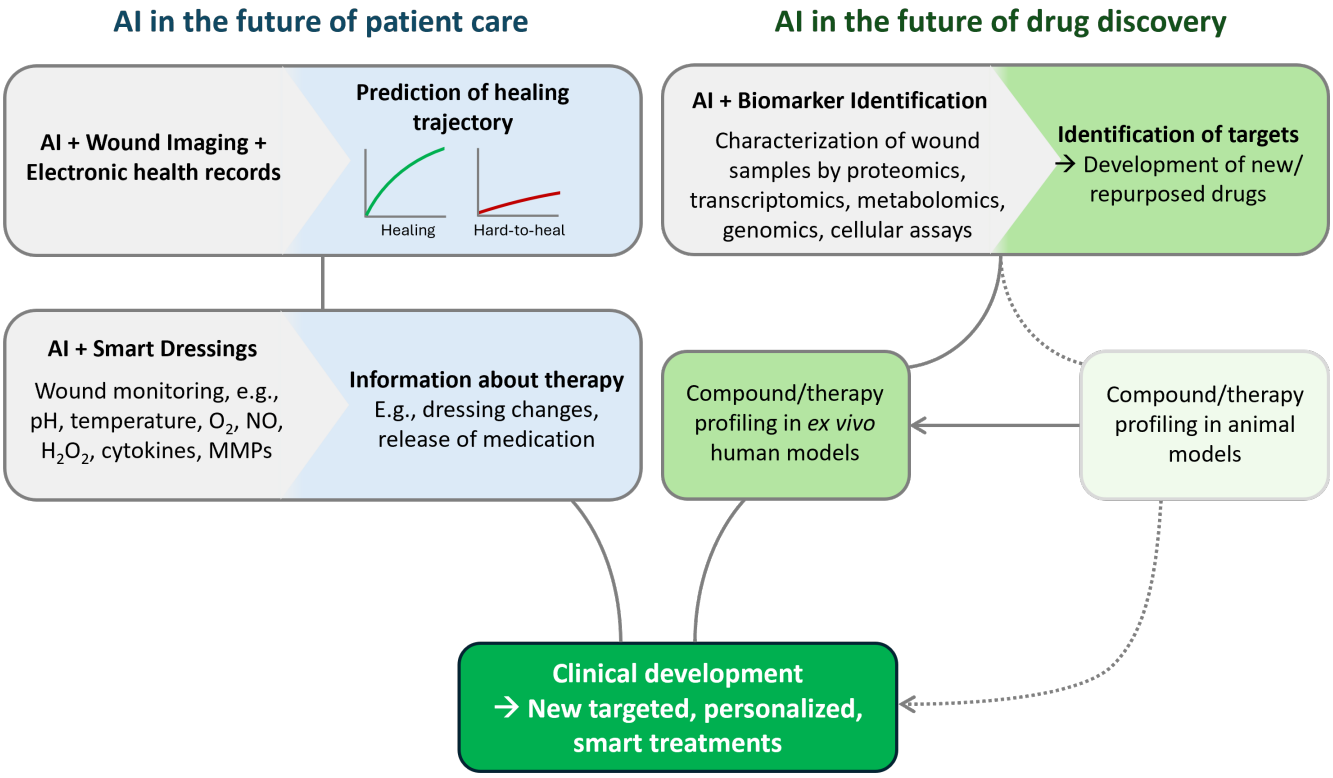

Abbildung 4. Der Einsatz künstlicher Intelligenz in der Wundversorgung.

Derzeit werden solche Strategien jedoch durch die begrenzte Anzahl von Therapeutika, die klinisch eingesetzt und für chronische Wunden zugelassen sind, erheblich limitiert. Angesichts der Komplexität chronischer Wunden ist es unwahrscheinlich, dass die gezielte Beeinflussung eines einzelnen biologischen Effekts/Prozesses ausreicht, um die gesamte Pathologie einer chronischen Wunde zu korrigieren. KI und maschinelles Lernen können große Omics-Datensätze integrieren, um Biomarker, neue Wirkstoffziele oder Zielkombinationen zu identifizieren, wie kürzlich gezeigt wurde [166, 167]. Die größte Herausforderung bleibt die Validierung dieser Ziele für die Therapie am Menschen, da der Vorhersagewert der derzeit verwendeten Tiermodelle begrenzt ist [18, 168]. Daher sind Testsysteme, die menschliches Wundmaterial verwenden, wünschenswert für die Charakterisierung zukünftiger Therapeutika. Dazu gehören 3D-Modelle der menschlichen Haut, entweder Hautbiopsien oder *In-vitro*-Modelle wie Skin-on-a-Chip, Organoide und biogedruckte Hautäquivalente [19] sowie personalisierte zelluläre Assays chronischer Wunden [44]. Doerfler et al. (2025) haben kürzlich gezeigt, dass Exsudate aus chronischen Wunden ihren chronischen Phänotyp auf normale menschliche Fibroblasten übertragen, die in Zellkulturen gezüchtet werden. Dies führt zur Produktion von Entzündungsmediatoren und einer beeinträchtigten Proliferation. Der Assay wurde eingesetzt, um die Heilungswirkung zugelassener Wundtherapeutika im Zusammenhang mit individuellen Wundexsudaten zu untersuchen. Dies sollte den Weg für personalisierte Vorabtests von Medikamenten für die chronische Wundtherapie sowie deren Verwendung als Begleitdiagnostika ebnen. Dieser Assay bietet zudem das Potenzial, bei der Identifizierung und Charakterisierung neuer Wirkstoffe zu helfen oder die Validierung von Zielmolekülen zu unterstützen, die durch Omics-Ansätze identifiziert wurden [44, 169]. Die Verwendung von Wundexsudaten als Quelle für Biomarker für die personalisierte Medizin wird auch mit Hilfe von Proteomik untersucht [45]. Eine klinische Validierung von zellulären und molekularen Biomarkern auf der Basis von Wundexsudat wird erforderlich sein, um deren Nutzen für die Verbesserung der translationalen Medizin bei chronischen Wunden endgültig nachzuweisen.

Eine große Herausforderung in der translationalen Wissenschaft für chronische Wunden ist der regulatorische Rahmen. Die derzeitige regulatorische Anforderung eines vollständigen und dauerhaften Wundverschlusses für die Zulassung eines neuen Medikaments oder therapeutischen Geräts ist unrealistisch und stellt eine große Hürde dar. Wundheilungsgesellschaften wie die American WHS und die Initiative Wound Care Collaborative Community (WCCC) (https://www.woundcarecc.org/wp-content/uploads/2025/05/2025-WCCC-Combined-Summit-Deck-.pdf, abgerufen am 29.07.2025) arbeiten gemeinsam mit der FDA an der Definition aussagekräftiger und patientenorientierter klinischer Endpunkte. Zu den Vorschlägen gehören die prozentuale Verringerung der Wundfläche, weniger Infektionen, weniger Schmerzen/Analgetikaeinsatz, verbesserte Funktion und Mobilität sowie eine höhere Lebensqualität. Es ist zu hoffen, dass die Einbeziehung dieser Maßnahmen es für Pharma- und Medizinprodukteunternehmen attraktiver macht, klinische Studien durchzuführen, die Patienten mit problematischen Wunden einschließen, die innerhalb des derzeit angenommenen Zeitrahmens von 12 Wochen wahrscheinlich nicht vollständig verheilen werden.

6. Schlussfolgerungen

Chronische Wunden stellen nach wie vor eine große Herausforderung für die moderne Medizin dar, da sie eine Konvergenz komplexer pathophysiologischer Mechanismen, Komorbiditäten und sozioökonomischer Belastungen widerspiegeln. Obwohl bedeutende Fortschritte beim Verständnis der zellulären und molekularen Ursachen der Chronizität erzielt wurden – wie anhaltende Entzündung, Ischämie, mikrobielle Dysbiose und zelluläre Dysfunktion [42, 170] –, hat dieses Wissen noch nicht zu bedeutenden Durchbrüchen in der Behandlung geführt. Dies ist zum Teil auf die multifaktorielle Natur nicht heilender Wunden und die ausgeprägte Heterogenität der Patienten zurückzuführen, die häufig multiple Komorbiditäten und unterschiedliche medikamentöse Behandlungen aufweisen. Der Erfolg zukünftiger therapeutischer Interventionen wird wahrscheinlich von der Anwendung personalisierter Medizin abhängen, bei der Biomarker zur Stratifizierung von Patienten während der klinischen Entwicklung und/oder als Begleitdiagnostika zur Vorhersage des Therapieerfolgs spezifischer Behandlungen eingesetzt werden. Vielversprechende Biomarker-Kandidaten [14, 45] und *Ex-vivo*-Modelle für die Entdeckung neuer Medikamente [44] wurden bereits vorgestellt und warten nun auf ihre klinische Validierung. Ein weiteres Hindernis für die klinische Entwicklung ist der begrenzte Vorhersagewert herkömmlicher präklinischer Tiermodelle, die die Mikroumgebung chronischer Wunden nicht vollständig nachbilden können [18].

Trotz dieser Herausforderungen erlebt dieser Bereich einen Innovationsschub. Multimodale Therapien – wie aus der Plazenta gewonnene Produkte, stammzellbasierte Interventionen und gentechnisch hergestellte Biologika – werden entwickelt, um die vielfältigen zellulären und molekularen Defizite bei chronischen Wunden zu beheben. Selbst wenn ihre klinische Wirksamkeit nachgewiesen wird, sind diese Therapien nach wie vor mit erheblichen Herausforderungen verbunden, die sich auf die Herstellung und Standardisierung sowie hohe Kosten beziehen. Darüber hinaus ist die Zugänglichkeit aufgrund der Notwendigkeit spezialisierter medizinischer Einrichtungen eingeschränkt. Daher besteht ein großer Bedarf an der Entwicklung wirksamer Medikamente, die die Heilung chronischer Wunden fördern. Medikamente werden mit standardisierten und kontrollierten Verfahren wie chemischer Synthese und Bioreaktoren hergestellt. Dies führt zu einer geringeren Variabilität, senkt die Kosten und erhöht die Zugänglichkeit über spezialisierte medizinische Zentren hinaus bis hin zur häuslichen Pflege. Die Integration künstlicher Intelligenz bietet leistungsstarke Möglichkeiten für die Neuausrichtung der Wundbehandlung.

Echtzeit-Wundbeurteilung, prädiktive Modellierung und personalisierte Therapie, insbesondere in Kombination mit intelligenten Verbänden und exsudatbasierten Biomarker-Assays. Darüber hinaus verspricht die Einführung biologisch relevanter präklinischer Human-Modelle und aussagekräftigerer klinischer Endpunkte als Alternativen zum vollständigen Wundverschluss, die translationale Lücke zu schließen. Zusammengenommen markieren diese Entwicklungen einen entscheidenden Wandel hin zu individualisierten, patientenzentrierten Versorgungsstrategien, die die therapeutische Landschaft für die Behandlung chronischer Wunden neu definieren könnten (Abb. 5).

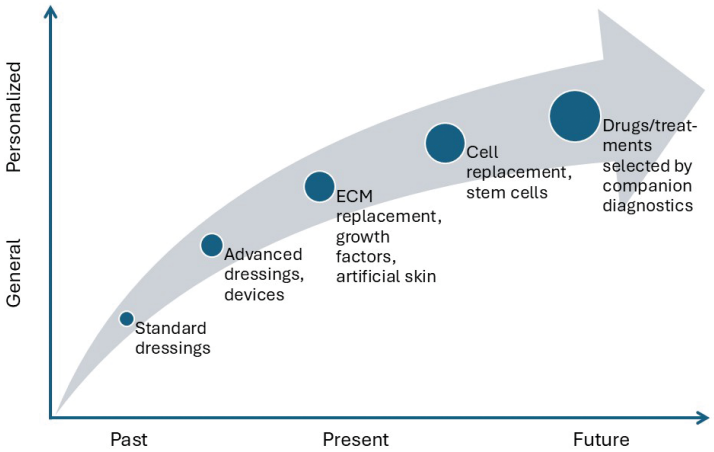

Abbildung 5. Entwicklung der Wundversorgung: von allgemeinen zu personalisierten Therapien.

Korrespondenz: gabriela.cabral@akribes-biomedical.at; barbara.wolff-winiski@akribes-biomedical.at

Ergänzendes Material

Ergänzendes Material: 1
Ergänzende Tabellen: S1, S2
Gabriela Cabral, Barbara Wolff-Winiski
Datentyp: docx
Downloadlink: https://skindeep.skinonline.org/article/172466/download/suppl/31/

Erläuterung: Diese ergänzende Datei enthält zwei Tabellen. Die erste Tabelle listet die Empfehlungen aus den offiziellen Leitlinien für fortgeschrittene Therapien für die vier häufigsten Arten chronischer Wunden (DFU, VLU, ALU und PU) auf. Die zweite Tabelle enthält die Ergebnisse einer Suche in der Datenbank clinicaltrials.gov, wobei der Schwerpunkt auf aktuellen klinischen Studien mit interventionellen pharmakologischen und biologischen Therapien für chronische Wunden liegt.
Dieser Datensatz wird unter der Open Database License (http://opendatacommons.org/licenses/odbl/1.0/) zur Verfügung gestellt. Die Open Database License (ODbL) ist eine Lizenzvereinbarung, die es Nutzern ermöglichen soll, diesen Datensatz frei zu teilen, zu verändern und zu nutzen, wobei diese Freiheit auch für andere gewahrt bleibt, vorausgesetzt, die ursprüngliche Quelle und die Autoren werden genannt

Literatur

Siehe Originalarbeit in:

Sk'n deep

Cabral G, Wolff-Winiski B (2026) Advances in understanding and management of chronic wounds: translational medicine approaches. SKINdeep 2: e172466.
https://doi.org/10.1553/skindeep.2026.172466

https://doi.org/10.61783/oegdv11103

Hier geht's direkt zum Artikel in SKINdeep. | Click here to read the article in SKINdeep:

Danksagung:

Die Herausgeber von Sk'n danken Frau Barbara Wolff-Winiski und Frau Gabriela Cabral für die Durchsicht des übersetzten Originalartikels aus Sk'n deep sowie der mithilfe von KI erstellten CME-Fragen. Ein besonderer Dank ergeht zudem an Martin Laimer aus Salzburg für die Unterstützung bei der DFP-Approbation dieses Beitrags.

Acknowledgments:

The editors of Sk'n would like to thank Ms. Wolff-Winiski and Ms. Gabriela Cabral for reviewing the translated original article from Sk'n deep as well as the CME questions generated using AI. Special thanks also go to Martin Laimer from Salzburg for his support in obtaining DFP approval for this article.

CME-QUIZ | DEUTSCH

Bei einer Online-Teilnahme erhalten Sie 5 DFP-Punkte auf Ihr Fortbildungskonto.

Bitte beachten Sie, dass Fortbildungspunkte ausschließlich im System der Österreichischen Akademie der Ärzte erfasst werden können. Teilnehmer, die nicht im österreichischen Fortbildungssystem registriert sind, haben die Möglichkeit, ihre Fortbildungspunkte eigenständig bei der jeweils zuständigen Institution einzureichen. Die Teilnahmebestätigung stellen wir Ihnen auf Anfrage (skin@skinonline.at) gerne zur Verfügung.

Die richtigen Antworten zu diesen Fragen sehen Sie bei einer Online-Teilnahme oder auch in der nächsten Ausgabe von *SKIN Austria*.

Korrespondenz: skin@skinonline.at

Link zu den Fragen:

15 CME-FRAGEN ZUM ARTIKEL „FORTSCHRITTE IM VERSTÄNDNIS UND MANAGEMENT CHRONISCHER WUNDEN: ANSÄTZE DER TRANSLATIONALEN MEDIZIN“

Frage 1: Welche Phase gehört NICHT zu den vier klassischen, sich überschneidenden Phasen der physiologischen Wundheilung?

A Hämostase
B Entzündung
C Proliferation
D Remodellierung
E Kalzifikation

Frage 2: Welche Aussage beschreibt ein zentrales Merkmal chronischer Wunden am besten?

A Chronische Wunden sind durch eine vollständig fehlende Immunaktivierung gekennzeichnet
B Chronische Wunden zeigen unabhängig von der Ursache ausschließlich eine überschießende Entzündung
C Chronische Wunden weisen häufig eine dysregulierte Immunität, mikrobielle Dysbiose, Ischämie sowie Keratinozyten- und Fibroblastendysfunktion auf
D Biofilme spielen bei chronischen Wunden keine Rolle
E Chronische Wunden unterscheiden sich biologisch nicht von akuten Wunden

Frage 3: Welche Aussagen charakterisieren chronische Wunden im Gegensatz zu akuten Wunden? Mehrfachantwort möglich.

A Chronische Wunden zeigen häufig anhaltende Entzündung, Ischämie und mikrobielle Dysbiose
B Biofilmdominierte Pathogene können durch kontinuierliche PAMP-Freisetzung die Entzündung aufrechterhalten
C Am Wundrand findet sich häufig eine Hyperproliferation von Keratinozyten bei beeinträchtigter Migration
D Chronische Wunden sind biologisch identisch mit akuten Wunden
E Bei chronischen Wunden ist die Angiogenese stets ungestört

Frage 4: Welche Maßnahme ist bei venösen Beingeschwüren ein Grundpfeiler der Standardtherapie?

A Strikte Bettruhe ohne Kompression
B Kompressionstherapie
C Ausschließliche systemische Antibiotikagabe
D Primär hyperbare Sauerstofftherapie
E Amputation als Standardmaßnahme